LELAND STANFORD JUNIOR UNIVERSITY — LIBRARY — NOV 22 1894

# Untersuchungen eines Auges mit doppelter Perforation durch eine Stichsäge.

Ein Beitrag

zur Kenntniss der traumatischen Skleralstaphylome.

---

## Inaugural-Dissertation

der

Hohen medicinischen Facultät der Universität Heidelberg

zur

Erlangung der Doktorwürde

vorgelegt von

**Julius Duffing**

aus Dossenheim.

Decan: Prof. **O. Vierordt.** Referent: Prof. **Th. Leber.**

Mit 1 Tafel.

---

Leipzig

Wilhelm Engelmann

1894.

Separat-Abdruck

aus v. Graefe's Archiv für Ophthalmologie

XL. Band, 2. Abtheilung.

Seinen theuren Eltern

in Dankbarkeit

gewidmet.

Perforationen der Sklera gehören zu den häufigeren Augenverletzungen, besonders in der arbeitenden Klasse einer industriereichen Gegend, sei es, dass dieselben direct durch das Eindringen eines Fremdkörpers hervorgerufen werden, oder dass sie durch Berstung der Sklera entstehen, wenn eine stumpfe Gewalt das Auge trifft. Die durch diese Ursachen hervorgerufenen Entzündungsprocesse wirken sehr häufig auch auf die Wundheilung ein, sei es, dass die Wunde gleich anfangs an dem entzündlichen Process betheiligt ist, oder im weiteren Verlauf in denselben hereingezogen wird, wenn eine durch die innere Entzündung hervorgerufene reichliche Bindegewebsproliferation im Stadium der Schrumpfung eine Einziehung der Narbe herbeiführt. Schliessen wir die Fälle von durch Infection oder Anwesenheit eines Fremdkörpers complicirter Wundheilung von unserer Betrachtung aus, so kann sich auch bei einfachen perforirenden Bulbuswunden im Bereich der Sklera

der Verlauf der Heilung und der Endausgang verschieden gestalten. In der Literatur finden sich hierüber nur spärliche und kurze Angaben, welche zumeist auf die klinische Beobachtung basirt sind, da sich zur anatomischen Untersuchung nur selten Gelegenheit geboten hat.

Ruete[1]) sagt über die Verletzungen der Lederhaut: „Verletzungen der Sklera heilen, wenn sie klein sind, durch die erste Vereinigung, d. h. per primam intentionem, sind sie gross, so bilden sich Ektopieen der inneren Theile."

Alexander Lubinsky[2]) erhielt aus seinen Versuchen an Kaninchen über penetrirende Bulbuswunden folgendes Resultat: „Die Skleralwunden heilen niemals durch unmittelbare Adhäsion ihrer Ränder; diese letzteren lassen vielmehr einen leeren Raum zwischen sich, welcher sodann durch junges, später straff werdendes, durch Wucherung der Conjunctiva und Chorioidea zu Stande kommendes Narbengewebe ausgefüllt wird, welches später mehr oder weniger, je nach der Grösse der Wunde, in das Innere des Auges hineinragt und sich beim Ophthalmoskopiren dem Beobachter als eine weisse, der Richtung des Längsdurchmessers der Wunde entsprechende Prominenz darstellt."

Ed. Meyer[3]) und Zehender[4]) sprechen in ihren Lehrbüchern weniger von den Heilungsvorgängen, als von den Complicationen, welche durch die gleichzeitige Verletzung der Retina entstehen können; letzterer bemerkt in Bezug auf die Heilung penetrirender Skleralwunden, dass im Bereich der inneren Wunde ein Vernarbungsprocess

---

[1]) Ruete, Lehrb. d. Ophthalmologie, Braunschw. 1854. 2. Aufl. Bd. II. S. 353.

[2]) Al. Lubinsky: Ueber die den Augapfel penetrierenden Wunden, nach an Kaninchen ausgeführten Experimenten. v. Graefe's Arch. Bd. XIII. 2. S. 377.

[3]) Ed. Meyer, Lehrb. der Augenheilkunde. 1875. S. 122.

[4]) Zehender, Handb. der Augenheilkunde, 3. Aufl. 1876. Bd. II., S. 604.

entsteht, der schliesslich sämmtliche verletzte Theile in der Gegend der früheren Wundöffnung durch ein gemeinsames Narbengewebe verlöthet.

Während nach Lubinsky[1]) die Sklera bei der Heilung nicht direct betheiligt sein soll, fand Schunkitz Miyashita[2]), der an Kaninchen über die Verheilung der Lederhaut-, Aderhaut- und Netzhautwunden Versuche anstellte, indem er unter aseptischen Cautelen theils Stich-, theils Schnittwunden im Aequator bulbi anlegte, dass bei Verletzungen aller drei Häute das Narbengewebe von der Sklera geliefert wird. 24 Stunden nach der Verletzung waren die Skleralwunden verklebt ohne Entzündungserscheinungen, 4 Tage nach der Verletzung per primam intentionem geheilt. Die mikroskopische Untersuchung der Bulbi der nach 3, resp. 6 Wochen getödteten Thiere ergab ein die Stelle der Skleralwunde vollständig ausfüllendes Narbengewebe, das in der Richtung von aussen nach innen ziehend, pilzartig in den Glaskörperraum hineinragte und dort theils allmählich sich verlor, theils rechtwinkelig umbiegend mit der Innenfläche der Membrana limitans verwuchs; ebenso erstreckte sich auf der Aussenfläche der Sklera auf eine Entfernung von 3—4 mm von der verletzten Stelle aus nach beiden Seiten ein schmaler Streifen von Granulationsgewebe, welches mit dem die Skleralwunde ausfüllenden unmittelbar zusammenhing. Entsprechend der Stelle des die Wunde der Sklera ausfüllenden Gewebes war eine Lücke in der Netzhaut, sowie auch in der Aderhaut zu bemerken.

Michel[3]) sagt, offenbar im Anschluss an diese Untersuchungen, in seinem Lehrbuche: „Die Art der Vernarbung bei penetrirenden Stich- und Schnittwunden besteht zunächst darin, dass durch ein derbes und schrumpfendes, mit

---

[1]) l. c. [2]) Schunkitz Miyashita: Experimentelle Studien über die Verheilung der Lederhaut-, Aderhaut- und Netzhautwunden. Inaug.-Diss., Würzburg 1888.

[3]) Michel, Lehrb. d. Augenheilkunde, 2. Aufl., S. 659.

wenigen Gefässen versehenes Bindegewebe die Wundränder vereinigt werden, und dasselbe sich noch zu beiden Seiten der Wundränder auf die Innen- und Aussenfläche der Lederhaut eine gewisse Strecke weit ausbreitet. Ein förmlicher Bindegewebsstrang setzt sich in das Innere des Auges fort. In seltenen Fällen von feinen penetrirenden Stichwunden zeigt nach der Verheilung die Stelle der Verletzung eine graubläuliche Verfärbung, welche einer Verdünnung des Lederhautgewebes zuzuschreiben ist.“

Fuchs[1]) unterscheidet zwischen Heilung mit unmittelbarer Vereinigung der Wundränder und solcher mit Interposition von Narbengewebe, das aus eingelagerter Uvea oder Glaskörper entstanden ist.

Im Allgemeinen kann man drei Arten der Heilung bei perforirenden, nicht inficirten Skleralwunden unterscheiden:

1) Heilung mit unmittelbarer Vereinigung der Wundränder durch ein schmales, von der Sklera selbst geliefertes Narbengewebe.

2) Vereinigung der Wundränder durch ein derbes, breites Narbengewebe, das wenigstens in manchen Fällen aus eingelagertem Uveal- oder Glaskörpergewebe hervorgeht, häufig mit nachfolgender Schrumpfung der Narbe, Zerrung der Uvea, Netzhautablösung etc. In schweren Fällen kommt es hier zu Einziehung der Narbe selbst, mit Deformation der Bulbuskapsel und Phthisis bulbi. In den ersten Stadien verlaufen diese Fälle zuweilen ohne erhebliche Entzündungserscheinungen und ohne nachweisbare Eiterbildung im Innern, doch steht es noch dahin, ob hier eine leichte Infection wirklich ausgeschlossen werden kann.

3) Heilung einer weit klaffenden Skleralwunde durch ein von der Sklera geliefertes Narbengewebe mit nachfolgender Dehnung desselben, sei es, dass dasselbe zu

---

[1]) Fuchs, Lehrb. d. Augenheilkunde, 2. Aufl., 1891. S. 242.

schwach ist, um dem normalen Augendruck Widerstand leisten zu können, sei es, dass eine pathologische Drucksteigerung stattgefunden hat.

Die letztere Art der Heilung zeigt der folgende zu beschreibende Fall von doppelter Perforation des Auges durch eine Stichsäge, der sich auch sonst durch bemerkenswerthe Eigenthümlichkeiten auszeichnet. Insbesondere ist hervorzuheben, dass die weit aus einander klaffenden Wundränder durch eine neugebildete Bindegewebsmembran wieder vereinigt wurden, deren Dicke der der normalen Sklera völlig gleich kommt und deren Faserbündel nicht, wie gewöhnlich angegeben wird, senkrecht zur Oberfläche verlaufen, sondern wie die der benachbarten Sklera einen der Oberfläche parallel gehenden Verlauf zeigen.

### Krankengeschichte.

Clemens Schwarzmann, 19 Jahr alt, aus Pfaffshausen, stellt sich am 8. VI. 1885 in der Göttinger Augenklinik vor wegen einer 4 Wochen zuvor stattgehabten, angeblich nicht perforirenden Verletzung des linken Auges durch einen Stoss mit einer Handsäge.

Stat. praes. Linkes Auge: Starke Ciliarinjection, diffuse Medientrübung, von Iris nichts zu sehen; grüngelber Schein aus der Tiefe des Auges. In der Gegend des Aequator bulbi nach oben und etwas nach innen ein kleiner Tumor, möglicher Weise die unter die Conjunctiva luxirte Linse. Augendruck erhöht; keine Druckempfindlichkeit. Lichtschein für mittlere Lampe; Projection unsicher.

9. VI. 85. Enucleatio bulbi. Die Sehne des Rectus superior wird sehr vorsichtig abgelöst, da hier möglicher Weise die Linse liegt; jedoch zeigt sich, dass der Tumor nur eine Ausbuchtung der Bulbuskapsel darstellt. Operation ohne Zufall beendet.

14. VI. 85. Heilung normal beendigt.

### Untersuchung des Auges.

Das in Müller'scher Flüssigkeit gehärtete Auge wurde in nahezu vertikaler Richtung, etwas schräg von innen oben

nach aussen unten, durch die Mitte der erwähnten Ausbuchtung durchschnitten, dann in der gewöhnlichen Weise in Celloidin eingebettet und in Totalschnitte zerlegt. Die Mikrotomschnitte waren schon vor einiger Zeit von Herrn Dr. Kostenitsch angefertigt worden, von welchem ich auch einige Notizen über den anatomischen Befund mitbenutzen konnte.

Die Untersuchung der Schnitte ergiebt folgendes:

### Makroskopischer Befund.

In der Gegend des Aequator bulbi am oberen inneren Quadranten der vorderen Augenhälfte zeigen die Schnitte eine Ausbuchtung der Sklera (Taf. V, Fig. 1 scl. st.), an deren Grenze Netzhaut und Aderhaut eine Lücke darzubieten scheinen; die Breite der Ausbuchtung beträgt, innen gemessen, 5 mm, ihre Höhe 3 mm. Der sagittale Durchmesser des Auges beträgt 26 mm, der äquatoriale Durchmesser, durch die Spitze des Skleralstaphyloms gelegt, misst 28 mm.

Eine zweite kleinere Ausbuchtung (Fig. 1 int. st.), die hauptsächlich die innere Fläche betrifft und nur mit einer leichten Krümmungsänderung der äusseren Oberfläche verbunden ist, findet sich an der Corneoskleralgrenze im unteren äusseren Quadranten; ihre grösste Breite beträgt 3,5 mm, ihre Tiefe 2 mm.

Einige der ersten Schnitte der temporalen Hälfte des Auges zeigen in der Cornea, nahe der Mitte, eine schmale, die ganze Hornhaut durchsetzende Narbe; diese fehlt auf den Papillenschnitten.

Die Iris ist etwas dünn; ihr oberer Theil ist in der Nähe des Ciliarrandes mit der Cornea ca. $^1/_4$ mm weit verwachsen, und der Kammerwinkel dadurch aufgehoben; ihr unterer Theil ist, mit Ausnahme eines kleinen Stückes, der Cornea adhärent und überkleidet in starker Verdünnung den Grund der oben erwähnten, an der Corneoskleralgrenze gelegenen, kleineren Ausbuchtung, welche sich als Intercalarstaphylom darstellt, da der Ciliarkörper erst an ihrem hinteren Ende sich an die Sklera ansetzt. Das pupillare Ende der Iris ragt vom centralen Rande des Staphyloms noch ca. $^1/_2$ mm weit frei in die vordere Kammer hinein (Fig. 1, p. p. i.).

Der Ciliarkörper ist oben wie unten dünn, und die Ciliarfortsätze abgeplattet. Die Aderhaut ist, wie bemerkt, entsprechend der Ausdehnung des Aequatorialstaphyloms unterbrochen, desgleichen die Retina (Fig. 1, r. r. et ch.); der be-

treffende Theil der fibrösen Bulbushülle unterscheidet sich von den benachbarten Abschnitten der Sklera, deren Fortsetzung er darstellt, durch eine geringe Zunahme der Dicke und durch schwächere Färbung mit Hämatoxylin und Eosin (Fig. 1, scl. st.); am Rande der Ausbuchtung sind die verschiedenen Theile scharf von einander abgesetzt.

Die Pupille ist stark erweitert, nahezu 8 mm weit; hierdurch steht die an sich seichte vordere Kammer in weiter Communikation mit der hinteren Augenkammer, welche beträchtlich tiefer ist als in der Norm. Die grössere Tiefe der hinteren Augenkammer ist bedingt einmal durch das Vorhandensein des Intercalarstaphyloms, wodurch die Ciliarfortsätze und damit die Insertion der Zonula nach hinten verschoben sind, sowie durch die Dehnung der Ciliarfortsätze selbst, die auch auf der dem Intercalarstaphylom entgegengesetzten Seite vorhanden ist; sodann durch Veränderungen der Linse, welche nach hinten geschoben und verkleinert ist. Die vordere Fläche der Linse ist stark abgeflacht und leicht wellig, aber wie aus der scharfen Begrenzung hervorgeht, noch von der Vorderkapsel überzogen; sie liegt 5,5 mm hinter der Aussenfläche der Hornhaut. Der Aequatorialdurchmesser der Linse beträgt nur knapp 8 mm; ihr Rand ist beiderseits scharf zugespitzt; der angrenzende Theil der hinteren Fläche ist noch in geringer Ausdehnung von Kapsel überzogen, der übrige Theil der hinteren Fläche ist sehr unregelmässig begrenzt, indem hier die Linsensubstanz offenbar durch eine weite Kapsellücke (Fig. 1, r. c. l.) zur Quellung gebracht, zerklüftet und theilweise resorbirt ist. Die quellenden Linsenmassen gehen ohne scharfe Grenze in die umgebende, verdichtete Glaskörpersubstanz über.

Der Glaskörper ist weit von der Innenfläche der Retina abgelöst, nach vorn zusammengezogen und nimmt nur einen kleinen Theil des ihm zukommenden Raumes ein. Die Ablösung erstreckt sich oben (Fig. 1, a. c. v.) bis zum hinteren Rand des Staphyloms, unten bis zur Ora serrata der Netzhaut. Im übrigen Theil des Raumes findet sich nur eine geringe Menge durch die Härtungsflüssigkeiten geronnener Eiweissmasse, die auch in dünner Schicht dem grössten Theil der Netzhaut an ihrer Innenfläche aufgelagert ist. Eine seichte Abhebung der Retina von der Aderhaut ist grösstentheils erst Folge der Härtung.

Die Papille zeigt eine seichte trichterförmige Excavation

(Fig. 1, e); auch erscheint die Lamina cribrosa etwas nach hinten ausgebuchtet (Fig. 1, l. cr.).

### Mikroskopischer Befund.

Das Hornhautepithel zeigt stellenweise vesiculäre Degeneration der obersten Zellschicht; auch sind, besonders in der Peripherie, vereinzelte Leukocyten zwischen seine Elemente eingelagert; am Limbus ist dasselbe nicht unerheblich verdickt.

Die Substantia propria zeigt, abgesehen von der Stelle der Verletzung, keine bedeutenden Veränderungen: vom unteren Rande aus haben sich Gefässe eine Strecke weit in dieselbe hinein fortgesetzt, die Lamellen sind etwas gelockert, am Limbus findet sich eine ziemlich ausgesprochene, kleinzellige Infiltration.

An der Stelle der Narbe in der Hornhautmitte sind die Lamellenzüge unterbrochen und durch ein zellenreiches Bindegewebe eine Strecke weit auseinander gedrängt. An der Innenfläche sind die Enden der Descemet'schen Membran und die angrenzenden Lamellen etwas einwärts gebogen, wodurch ein trichterförmiger Raum entsteht, der nicht ganz von Narbengewebe ausgefüllt ist. Das Narbengewebe hat ungefähr im innern Drittel des Dickendurchmessers der Cornea die grösste Breite; an der Aussenfläche füllt es nicht nur die Lücke der Bowman'schen Membran aus, sondern erstreckt sich noch ein wenig auf die Aussenfläche hinüber; hierdurch entsteht eine kleine, hügelige Prominenz, welche das Epithel in die Höhe hebt; in der Ausdehnung derselben fehlt die Cylinderzellenschicht des Epithels, es finden sich nur die mittleren und äusseren Zelllagen.

Das Narbengewebe besteht zum grössten Theil aus Zellen, welche meist abgeplattet, mit Ausläufern versehen oder spindelförmig gestaltet, dicht an einander gelagert sind, und zwischen denen eine kleinere Zahl mehr rundlich gestalteter vorkommt; die Kerne sind meist gross, oval, selten klein und dunkler gefärbt vom Aussehen der Leukocytenkerne. Sehr viele dieser Zellen enthalten Körnchen eines hellgelben Pigments in reichlicher Menge, und zwar nicht nur die Leukocyten, sondern auch in grosser Zahl die Bindegewebszellen. In der Nähe finden sich vereinzelte kleinere Zellen, die mit den gleichen Pigmentkörnchen erfüllt sind, in das Hornhautgewebe eingelagert.

Unterhalb der Cornealnarbe, nach hinten von der Corneoskleralgrenze, befindet sich im Bereich der Sklera das oben erwähnte Intercalarstaphylom (Fig. 1. int. st.). Die vordere und obere Grenze dieses Staphyloms liegt am Cornealfalz; die hintere untere Grenze befindet sich dicht vor der Insertion des Ciliarmuskels. Die Sklera endigt am hinteren Rande der Ektasie scharf abgeschnitten (Fig. 1. r. scl.); auf ihrer Aussenfläche liegt hier eine Schicht verdichteten episkleralen Gewebes, dessen Fasern am Perforationsrande senkrecht zur Oberfläche der Sklera gerichtet sind; sie gehen dann über in die Wand des Intercalarstaphyloms und setzen sich am vordern Rande des letzteren ohne scharfe Grenze in das Hornhautgewebe fort. Diese aussen kaum prominirende Wand des Intercalarstaphyloms hat in meridionaler Richtung eine Länge von ca. 3 mm; sie besteht aus mehr lockerem, fibrillärem Bindegewebe mit länglichen Kernen; das lockere Gefüge dieses Gewebes, das andere Aussehen seiner Kerne — sie sind grösser und färben sich mit Hämatoxylin weniger stark als die Kerne des normalen Skleralgewebes —, sein anderer Faserverlauf, sowie der Umstand, dass die Sklera in ihrer ganzen Dicke hinten durchbrochen erscheint, sprechen dafür, dass es wirklich neugebildetes Gewebe und nicht aus einer Dehnung hervorgegangen ist. Zwischen den Bindegewebsfibrillen finden sich an einzelnen Stellen Anhäufungen von Zellen, welche braunes Irispigment aufgenommen haben, das offenbar infolge der Verletzung frei geworden war.

Die Iris bedeckt die Innenfläche des Intercalarstaphyloms und ist mit ihr verwachsen; sie ist sehr stark verdünnt, stellenweise bis auf die Pigmentschicht atrophirt, deren gewuchertes Pigmentepithel zwei lange, quer über die Ektasie sich ausspannende Fortsätze bildet; an einer Stelle, die wohl der Stichwunde entspricht, fehlt sie vollständig. Nur der Pupillartheil dieses Irisabschnittes ist noch erhalten und ragt frei in die vordere Kammer (Fig. 1. p. p. i.); sein Gewebe ist zellig infiltrirt und enthält reichliche Pigmentzellen.

Aehnliche Veränderungen zeigt die Iris der oberen Augenhälfte, ausserdem kleine Hämorrhagieen und eine eigenthümliche Wucherung des Pigmentepithels, bei der die Zellen sich papillenartig erheben und mit ihren seitlichen Grenzflächen übereinander greifen; einzelne Pigmentkörnchenzellen liegen in der vorderen Grenzschicht der Iris, stellenweise auch in der ganzen Dicke der Iris eingestreut. Gegen den Kammerwinkel

nehmen an beiden Irishälften die entzündlichen Veränderungen zu; an der unteren ist diese Zunahme bedingt durch die Verletzung, an deren Stelle das Intercalarstaphylom aufgetreten ist, an der oberen durch ein Trauma leichterer Art, das die Iris gerade am Uebergang in den Ciliarkörper getroffen und die Sklera mit verletzt hat (Fig. 1. ci. i.). Die Iris ist an der betreffenden Stelle von innen nach aussen eingeknickt, ihr Gewebe unterbrochen, das Pigmentepithel stark gewuchert; die Skleralfasern des inneren Drittels sind durchtrennt, das periphere Ende der durchtrennten Parthie ist im Zusammenhang etwas von den unverletzten Schichten nach innen zu abgehoben, die dadurch entstandene Lücke, sowie der durch die Trennung der Skleralfasern entstandene Zwischenraum ist durch zellenreiches Narbengewebe ausgefüllt. Diese Veränderungen finden sich nur an einer kleinen Zahl von Schnitten, woraus zu schliessen ist, dass die Verletzung nur eine ganz umschriebene Stelle getroffen hat.

Um so stärker sind die Veränderungen, welche die Stichsäge in der Gegend des schon erwähnten Aequatorialstaphyloms bewirkt hat. Der Uebergang des ursprünglichen Skleralgewebes in das Narbengewebe dieses Staphyloms (Fig. 2) ist dadurch charakterisirt, dass die regelmässig verlaufenden, in meridionaler und äquatorialer Richtung sich durchflechtenden Fasern der Sklera einen unregelmässigen Verlauf annehmen und zum Theil wellig gebogen sind; in dem Narbengewebe selbst (Fig. 2, neugebildetes Gewebe) fehlen die äquatorialen Fasern, es finden sich vorwiegend parallel zur Schnittrichtung verlaufende Fasern eines fibrillären Bindegewebes, die, zu Bündeln vereinigt, in sich durchflechtenden, hie und da Lücken zwischen sich lassenden Zügen die Wand des Staphyloms ausmachen. Rundzellen fehlen, dagegen finden sich viele spindelförmige etwas abgeplattete Kerne, die grösser, zahlreicher und weniger stark gefärbt sind, als in dem benachbarten normalen Skleralgewebe; das Gewebe, dem sie angehören, ist blasser und von einzelnen neugebildeten Gefässen durchzogen.

Hier haben wir es, wie oben bei dem Intercalarstaphylom, offenbar mit neugebildetem Gewebe zu thun, wofür das lockere Gefüge, der veränderte Faserverlauf, die schwächere Färbung, die Vermehrung und Vergrösserung der Kerne spricht; die neugebildete Bindegewebsmembran vereinigte die auf 5 mm klaffenden Wundränder, ohne dass eine erhebliche Dehnung des Narbengewebes stattgefunden zu haben scheint, denn das-

selbe ist ebenso dick, stellenweise sogar dicker, als das normale Skleralgewebe. Retina und Chorioidea fehlen in der ganzen Ausdehnung der Narbe.

An der Durchtrittsstelle des Sehnerven durch die Sklera, an der Lamina cribrosa, finden wir die Bindegewebsfasern stark nach hinten ausgebuchtet, so dass ein tiefer Trichter entstanden ist, dessen Spitze das äussere Niveau der Sklera erreicht. Der Trichter ist ausgefüllt von einem lockeren Bindegewebe, das mit sehr zahlreichen, grossen Pigmentkörnchenzellen infiltrirt ist. Das Gewebe der Papille und der angrenzende Theil der Nervenfaserschicht ist stark atrophirt, die Nervenfasern grossentheils geschwunden, die Neuroglia gewuchert und kernreicher als in der Norm.

In der vorderen Kammer sind überall die Wände mit Pigmentkörnchenzellen bedeckt, die hämatogenes Pigment enthalten, das aus den Blutkörperchen einer Kammerblutung hervorgegangen ist; diese Körnchenzellen liegen an der Hinterfläche der Hornhaut, besonders reichlich aber an der Vorderfläche der Iris, in welche sie vereinzelt eingewandert sind, und in dem Kammerwinkel. Hier bilden sie neben Leukocyten und rothen Blutkörperchen das Material, das den Fontana-schen Raum und die Kammerbucht ausfüllt, soweit diese nicht schon durch Verwachsung des Ligamentum pectinatum mit der vorderen Irisfläche obliterirt ist.

Während nun die Iris mit ihrem Ciliartheil nach vorn gedrängt ist, sind die Ciliarfortsätze stark nach hinten ausgewichen, atrophisch, die Kerne vermehrt; desgleichen ist der Musculus ciliaris atrophisch, sein Gewebe dichter und kernreicher; besonders verringert sind die circulären Fasern, besser erhalten sind die meridionalen.

Die Chorioidea ist etwas atrophirt, gefässarm, das Gewebe dichter gefügt als gewöhnlich; in der Ausdehnung des Aequatorialstaphyloms ist dieselbe unterbrochen, die Endstücke mit dem neugebildeten Skleralgewebe und der ebenfalls unterbrochenen Netzhaut verwachsen; im hinteren Bulbusabschnitt finden sich in der Chorioidea um die Gefässe kleinzellige Infiltrationen und kleine Extravasate, die Gefässlumina selbst sind mit Rundzellen gefüllt, sodass man eine geringe Entzündung annehmen darf.

Das Pigmentepithel der Netzhaut ist streckenweise normal; an anderen Stellen finden sich die Zellen zum Theil über einander gelagert, an anderen mehr oder minder ihres Pigmentes

verlustig; vielfach sieht man auch mehr oder minder zahlreiche Zellen aus ihrer Verbindung gelöst und zwischen Epithel und der etwas abgehobenen Netzhaut zerstreut, in einer geronnenen, flockigen Eiweissmasse eingebettet, welche auch einzelne rothe Blutkörperchen und runde, myelinartige Tropfen einschliesst; manche von den abgehobenen Pigmentzellen zeigen zahlreiche, mitunter verzweigte Ausläufer. Besonders auffallend sind diese Veränderungen in der Umgebung des Aequatorialstaphyloms, wo die Zellen in grosse, kernhaltige Pigmentklumpen umgewandelt sind. Unzweifelhaft hat zwischen Pigmentepithel und Retina ein seröser Erguss stattgefunden, der aus den Aderhautgefässen stammt. Die Netzhaut ist etwas abgelöst, am stärksten hinter dem Aequatorialstaphylom und im unteren Theil des Augapfels; doch war die Ablösung, wie man an der geringen Dicke der Eiweissschicht sehen kann, im Leben nur sehr seicht und hat erst durch die Härtung etwas zugenommen. Die bedeutendsten Veränderungen finden sich an der Papille und an der Nervenfaser- und Ganglienzellenschicht. Die Papille zeigt eine seichte, trichterförmige Excavation; an der Lamina cribrosa sind die Nervenfasern stark atrophirt, man sieht zwischen den quer verlaufenden Skleralfasern nur noch Spuren von Nervenfasern, die jene in senkrechter Richtung durchsetzen; dieselben treten deutlicher erst peripher von der Lamina cribrosa hervor. Im Grund der Excavation liegt zellenreiches, neugebildetes Bindegewebe, mit zahlreichen, grossen Fettkörnchen- und Pigmentkörnchenzellen, sowie blutkörperchenhaltigen Zellen, offenbar durch Organisation von in den Glaskörper ergossenem Material entstanden. Die am Rand der Excavation liegenden Nervenfasern sind degenerirt, das Stützgewebe stark vermehrt und kernreich. Die Adventitia der Centralgefässe ist mit Rundzellen infiltrirt, dazwischen liegen gleichfalls einzelne Pigmentkörnchenzellen. Die Nervenfaserschicht enthält zahlreiche, ovale und spindelförmige Kerne, die wahrscheinlich dem Stützgewebe angehören; die Adventitia der Gefässe ist mit Rundzellen durchsetzt, die Venen sind etwas erweitert, die Arterien verengert. Die Veränderungen sind am stärksten in der Nähe der Papille und nehmen gegen die Peripherie an Stärke ab. Die Ganglienzellenschicht ist sehr reducirt, an einzelnen Stellen fast nicht mehr als besondere Schicht zu erkennen. Die Radiärfasern sind auffallend verdickt, ihre Zahl scheint vermehrt zu sein; zwischen denselben liegen kleine cystoide Räume, die hie und da communiciren.

Die Elemente der Stäbchenschicht sind infolge der Abhebung stellenweise verlängert und zugleich durch das Transsudat auseinander gedrängt; die übrigen Netzhautschichten zeigen keine deutliche Veränderung. Dem Innensaum der Retina, der durch die Basis der Radiärfaserkegel gebildet wird, liegt stellenweise ein ähnliches, eiweissartiges Material auf, wie wir es zwischen Pigmentepithel und Retina getroffen haben, und hat die Membrana hyaloidea abgehoben. Die Unterbrechung der Netzhaut in der Ausdehnung des Aequatorialstaphyloms wurde schon erwähnt, daneben ist die Retina streckenweise vollkommen atrophirt und bindegewebig entartet.

Fassen wir die Veränderungen an Uvea und Retina zusammen, so ergiebt sich:

Die Irisperipherie ist nach vorn gedrängt und mit Sclera und Cornea verwachsen; die Verdrängung ist bedingt theils durch die beschriebenen Verletzungen der Irisperipherie, theils durch die Erhöhung des Augendrucks. Das Irisgewebe zeigt einen geringen entzündlichen Zustand. Die Ciliarfortsätze sind atrophisch und haben sich von der Iris zurückgezogen, nachdem sie vielleicht früher stark geschwellt und nach vorn gedrängt waren. An der Aderhaut fand sich Auflockerung der Suprachorioidea durch entzündliches Oedem, partielle Infiltration mit Rundzellen, sowie ein geringes Exsudat zwischen Chorioidea und Retina. Die Papille zeigt eine Excavation und Atrophie der Nervenfasern, die wohl auf die Drucksteigerung zurückzuführen sind. Die Nervenfaserschicht und Ganglienzellenschicht sind atrophirt, ihr Stützgewebe gewuchert.

Es bleibt noch übrig, einige Veränderungen in dem Binnenraum des Auges zu betrachten. Der Glaskörper ist abgelöst, geschrumpft und nach vorn gegen die Linse gezogen. An seiner hinteren Begrenzung liegen in grosser Menge Körnchenzellen, an einzelnen Stellen noch gut erhaltene, massenhafte rothe Blutkörperchen; im Inneren des abgelösten Glaskörpers befindet sich ein körniger Detritus mit einzelnen, deutlich erkennbaren, rothen Blutkörperchen, so dass man annehmen darf, dass eine starke Blutung in den Glaskörper stattgefunden hat, welche allmählich resorbirt und organisirt wurde und durch letzteren Vorgang eine Glaskörperschrumpfung herbeiführte. Es erklärt sich aus dieser Blutung auch der grüne Schein, der am lebenden Auge aus der Tiefe kam. Eine fast auf allen Schnitten schon makroskopisch sichtbare Hämorrhagie findet sich am

Grund der unteren Augenhälfte nach hinten von dem Intercalarstaphylom (Fig. 1. h).

Die Linse ist direct nach hinten in den Glaskörperraum luxirt. Die hintere Kapsel ist nahe dem unteren Linsenrand gerissen (Fig. 1. r. l.), ihr unteres Ende ist auf den Schnitten nach hinten und unten spiralig umgerollt, ihr oberes Ende noch eine Strecke erhalten; die Linsensubstanz ist zum grossen Theil aus der weiten, klaffenden Kapsellücke ausgetreten und dringt hinter der Linse in den Glaskörperraum vor. Die ausgetretenen Linsenfasern findet man in allen Stadien des Zerfalls: körnige Trübung mit Vacuolenbildung, Querstreifung, Detritus und Myelinkugeln. Der innerhalb der Kapsel zurückgebliebene Theil hat, abgesehen von der Abflachung, im allgemeinen die Form der Linse bewahrt, nur am Aequator ist er schnabelförmig ausgezogen. Hochgradige Veränderungen finden sich an der Corticalis der vorderen Fläche und am Aequator. Die Linsenfasern der Aequatorialzone haben sich in Blasenzellen umgewandelt mit ovalem, deutlich sichtbarem Kern; zwischen ihnen finden sich grosse Vakuolen. Die vordere Corticalis ist von kleinen und grösseren Vakuolen durchsetzt; das Kapselepithel zeigt Spuren von Wucherung; am Aequator ist dasselbe an der Rissstelle von der Innenfläche eine ziemliche Strecke weit auf die Aussenseite hinüber gewachsen. Die Linse zeigt also die Veränderungen wie bei traumatischer Katarakt.

Was die Circulationsverhältnisse im Auge betrifft, so finden wir die vorderen Ciliarvenen erweitert, ihre Umgebung stark infiltrirt, ebenso das subconjunctivale Zellgewebe, eine geringe Infiltration in der Adventitia der Arterien. An den hinteren Ciliargefässen, sowie an den Venae vorticosae sind keine deutlichen Veränderungen zu finden. Dass die Centralgefässe und ihre Aeste verändert sind, wurde schon erwähnt.

Den Vorgang bei der Verletzung haben wir uns so zu denken, dass die Stichsäge im unteren äusseren Quadranten der vorderen Augenhälfte hinter dem Limbus conjunctivae das Auge traf und, die Sklera und das Ligamentum pectinatum, das letztere peripher von seinem Ursprung aus der Membrana Descemetii, durchbohrend, im Kammerwinkel in das Augeninnere eintrat. Von da nahm sie ihren Weg durch den Ciliartheil der Iris, dicht am Uebergang dieser in den Ciliarkörper — dass die Iris wirk-

lich durchbohrt wurde, beweisen einige Schnitte, in denen das Irisgewebe an der betreffenden Stelle vollständig fehlt —, streifte die Spitzen der Ciliarfortsätze, perforirte und dehnte die Zonula Zinnii und traf die Linse an ihrer hinteren Fläche. Dass die hintere Linsenfläche getroffen wurde, ist auffallend; denn betrachtet man einen Durchschnitt durch ein normales Auge, so sollte man bei der angegebenen Einstichstelle und der Austrittstelle der Säge hinter der Ora serrata der gegenüber liegenden Seite, glauben, dass die Vorderfläche der Linse oder ihr Aequator getroffen werden müsste; der Riss liegt aber in der hinteren Kapsel zwischen erstem und zweiten Drittel der hinteren Circumferenz, und die vordere Kapsel ist allenthalben intact. Man kann zur Erklärung entweder annehmen, dass die Linse, indem bei dem Einstich das Kammerwasser abfloss, nach vorn gerückt war, oder dass die Säge senkrecht zur Sklera in radiärer Richtung eindrang, zwischen Corpus ciliare und unterem Linsenrand hindurchging, dann aber ihre Verlaufsrichtung änderte, indem der Sägengriff stark gesenkt wurde, oder indem das Auge eine Rotation machte. Die Säge drang dann schräg nach oben, innen und hinten und perforirte die Bulbuskapsel von innen nach aussen, dicht hinter der Ora serrata, etwas nach innen vom Rectus superior.

Die beschriebene Verletzung der Iris in der oberen Bulbushälfte kann nicht direct durch das Eindringen der Säge hervorgerufen worden sein, ebensowenig die Hornhautwunde; beide sind zu klein, als dass sie von der Spitze der Säge herrühren könnten, auf dem Querschnitt keilförmig, die Spitze des Keils nach der Aussenfläche des Bulbus gerichtet, und durchbohren die Bulbuskapsel nicht vollständig, sondern lassen die äusseren Schichten intact, sind also offenbar von innen aus erfolgt. Ihre Entstehung ist vielleicht so zu erklären, dass die erwähnten Theile, nachdem der vordere Abschnitt des Auges infolge des Kammerwasserabflusses, vielleicht auch Glaskörpervorfalles

zusammengefallen war, beim Herausziehen der Säge, deren Zähne wir nach vorn und innen gerichtet denken, mit Sägezähnen in Berührung kamen.

Die unmittelbaren Folgen der Verletzung waren die doppelte Perforation der Bulbuskapsel, die Perforation der Iris, die Zerreissung der Zonula Zinnii im äussern untern Theil, der Linsenkapselriss und ein grosser Bluterguss in den Glaskörperraum, Aufhebung der vordern Kammer, Iris- und Glaskörpervorfall.

Nach der Verletzung hat sich die kleinere Einstichöffnung durch Einlagerung der Iris wohl bald wieder geschlossen, und die vordere Kammer wurde wieder hergestellt; durch die grosse aequatoriale Wunde der oberen Bulbushälfte fand wahrscheinlich längere Zeit ein Durchtritt von Glaskörperflüssigkeit statt, und dieser nach hinten und oben gerichtete Flüssigkeitsstrom erklärt wohl die Verlagerung der Linse in den Glaskörperraum, die um so leichter stattfinden konnte, als die Zonula auf der unteren äusseren Seite gedehnt und zerrissen, der Glaskörper zum Theil ausgetreten war und seine spätere Schrumpfung direct einen Zug auf die Linse nach hinten ausübte.

Durch den Kapselriss konnte das Kammerwasser ungehindert in die Linse eintreten; es folgte eine stürmische Quellung der Linsensubstanz, wodurch die Iris nach vorn gedrängt wurde. Die Iriswurzel legte sich dem vordersten Theil der Sklera, also der inneren Oberfläche des Ligamentum pectinatum, an, dessen Function durch die Perforation unten und aussen, sowie durch die Einknickung der Iriswurzel oben und innen, ohnehin schon schwer geschädigt war. Durch diese Verödung der Kammerbucht, die Verlegung des Fontana'schen Raumes war der wichtigste Abflussweg der Augenflüssigkeiten, welcher durch das Ligamentum pectinatum in den Schlemm'schen Canal führt, verschlossen, woraus bei gleichbleibendem Zufluss eine Drucksteigerung im Bulbus resultirt.

Die Folgen der Drucksteigerung waren eine Abplattung und Dehnung des Ciliarkörpers, Excavation der Papille, beginnende Atrophie der Nervenfaser- und Ganglienzellenschicht der Retina in der Nähe des Sehnerveneintritts und Ektasie der Bulbuskapsel an den Stellen der früheren Perforation.

Skleralektasien sind immer die Folge eines Missverhältnisses zwischen intraoculärem Druck und Resistenz der Sklera, sie können also entstehen:

a) wenn der innere Druck pathologisch erhöht ist bei normalem Verhalten der Sklera; praedisponirt sind dann die Stellen, wo Nerven und Gefässe durch die Sklera hindurchtreten und wo die Sklera die geringste Dicke besitzt, die Aequatorialgegend;

b) bei verminderter Widerstandsfähigkeit der Sklera, sei es durch Entzündung derselben, Geschwülste oder Verletzungen, bei normalem Verhalten des Augendruckes;

c) wenn beide Bedingungen zusammentreffen, wobei jedoch zu bemerken ist, dass die Drucksteigerung oft erst eine Folge der Ektasie ist.

Fuchs[1]) sagt über die anatomische Beschaffenheit des Skleralstaphyloms: „Die anatomische Beschaffenheit des Skleralstaphyloms ist eine wesentlich andere, als die des Hornhautstaphyloms. Während dieses aus einem Narbengewebe besteht, das an die Stelle der verloren gegangenen Hornhaut getreten ist, wird das Skleralstaphylom durch die Sklera selbst gebildet. Diese ist an der Stelle der Ektasie nicht verschwunden, sondern nur verdünnt, so dass sie oft nicht dicker als ein Blatt Papier ist.“ Dies Verhalten wird sich wohl vorzugsweise auf die nicht traumatischen Staphylome beziehen.

Das beschriebene Skleralstaphylom bietet, sowohl in Bezug auf die Art und den Ort seiner Entstehung als be-

---

[1]) l. c. S. 257.

züglich seiner anatomischen Beschaffenheit, verschiedene interessante Eigenheiten:

1) das Skleralstaphylom bildete sich auf die von innen aus erfolgte Perforation sämmtlicher Augenhäute im Aequator der oberen Bulbushälfte, während Staphylome dieser Gegend gewöhnlich nicht traumatisch, sondern die Folge einer Drucksteigerung sind, die an den Stellen des geringsten Widerstandes einsetzt;

2) traumatische Staphylome der oberen Bulbushälfte, wie sie häufig bei Rupturen der Sklera nahe dem Hornhautrande durch Einwirkung einer stumpfen Gewalt entstehen, beruhen auf einer Dehnung und Verdünnung der Skleralnarbe und des umgebenden Skleralgewebes; hier haben wir ein Staphylom, das aus vollständig neugebildetem Gewebe besteht, das von der Sklera geliefert wurde; und dieses Gewebe ist nicht verdünnt, sondern ebenso dick wie die normale Sklera;

3) die Fasern des neugebildeten Gewebes verlaufen nicht senkrecht zur Faserrichtung der Sklera, wie gewöhnlich beobachtet wurde [vergl. Michel[1]) und Schunkitz Miyashita[2])], sondern halten denselben Verlauf ein, wie die normale Sklera und gehen so unmerklich in das benachbarte normale Gewebe über, dass die Perforationsenden nicht wahrnehmbar sind, während bei Skleralrupturen gewöhnlich Heilung mit Verschiebung und Winkelstellung der Wundränder gegen einander stattfindet, wie von Th. Sachs[3]) beobachtet wurde.

Auf diese Weise trat Heilung einer ziemlich grossen Wunde ein, ohne dass dies dem Auge etwas nützte, weil pathologische Drucksteigerung bestand. Die Wunde war eine subconjunctivale, weil sie von innen nach aussen erfolgte, der Wundverlauf aseptisch; bei Berstungen der Sklera

[1]) l. c. [2]) l. c. [3]) Th. Sachs, Ueber traumatische Skleralruptur im vorderen Bulbusabschnitt. Arch. f. Augenheilkunde, Bd. XX, S. 399 u. f.

finden sich ähnliche Vorgänge und sind von Th. Sachs[1]) näher beschrieben.

An dieser Stelle sei es mir gestattet, meinem verehrten Lehrer, Herrn Professor Leber, für die freundliche Ueberweisung der vorliegenden Arbeit und die vielfache Unterstützung bei derselben meinen herzlichsten Dank auszusprechen.

## Erklärung der Abbildungen auf Taf. V.

Fig. 1. Nahezu verticaler Durchschnitt durch die Mitte des Auges und des Aequatorialstaphyloms. scl. st. = Skleralstaphylom; int. st. = Intercalarstaphylom; p. p. i. = pars pupillar. irid.; r. r. et ch. = ruptura retin. et chorioid.; r. c. l. = ruptura capsulae lentis; a. c. v. = amotio corpor. vitrei; e = excavatio; l. cr. = lamina cribrosa; r. scl. = ruptura sclerae; ci. i. = cicatrix iridis; h = Hämorrhagie.

Fig. 2 stellt den Uebergang des normalen Skleralgewebes in das Narbengewebe dar und zeigt, wie die äquatorialen Fasern allmählich aufhören, um in einer Richtung verlaufenden Fasern Platz zu machen, und wie an Stelle der spärlichen schmalen Kerne zahlreiche grosse Kerne treten.

[1]) l. c.

Druck von Pöschel & Trepte in Leipzig.

Fig. 1. 5:1

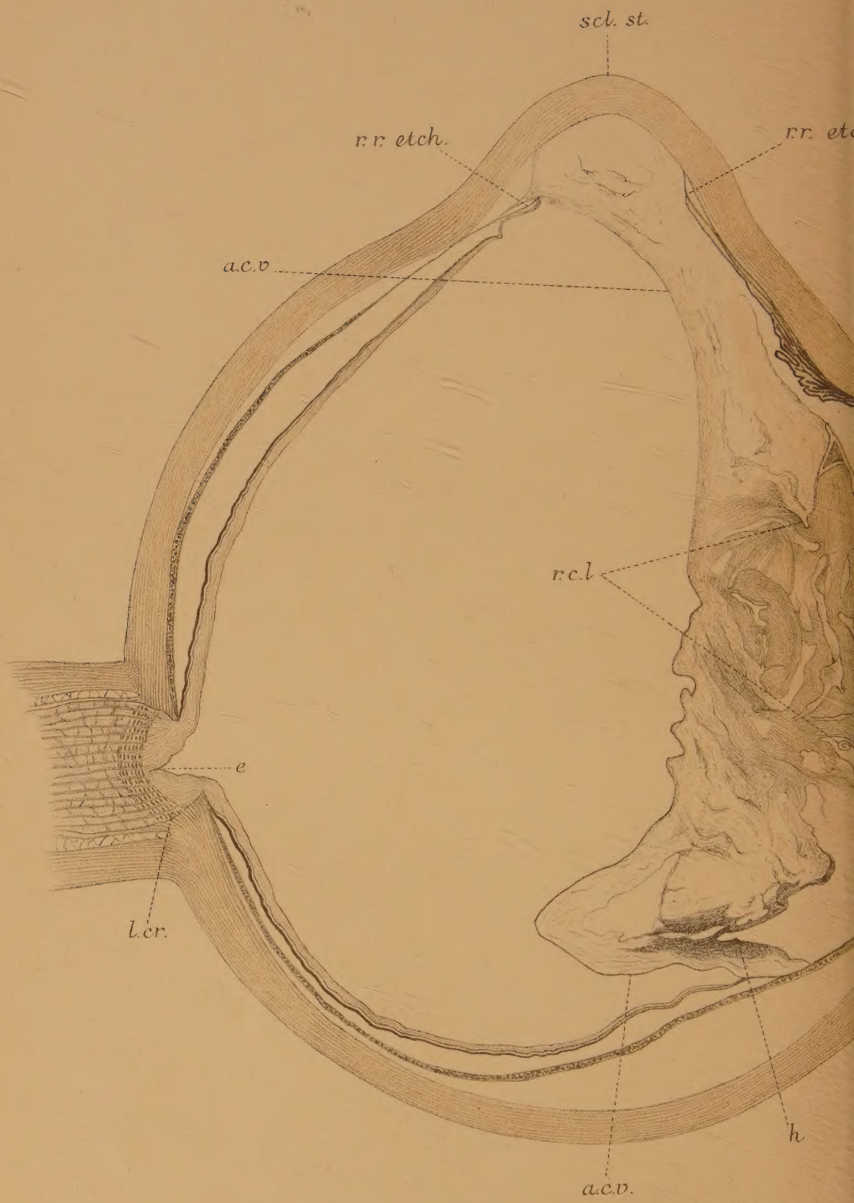

Fig. 2. 300 : 1

Lith. Anst. v. E. A. Funke, Leipzig.

m Leipzig.